

# Structural Classification of Joints

Group 1

Medical Terminology

# Joint

- **1. Fibrous joints (Fixed)**
- **2. Cartilaginous joints (slightly movable)**
- **3. Synovial joints (Movable)**

# 1. Fibrous joints (Fixed)

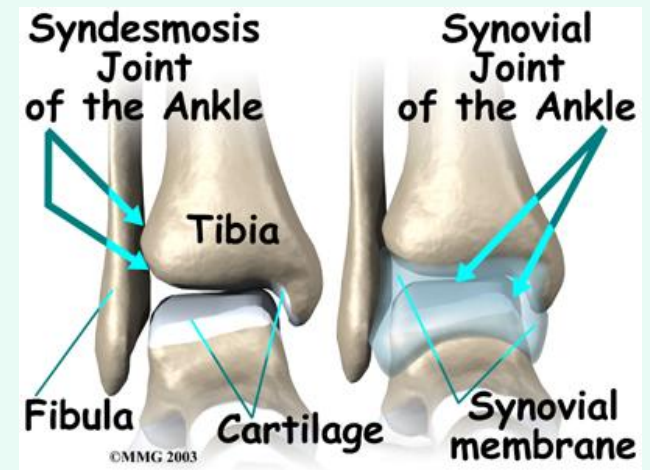
- Syndesmosis
- Gomphosis

# 1.1 Syndesmosis

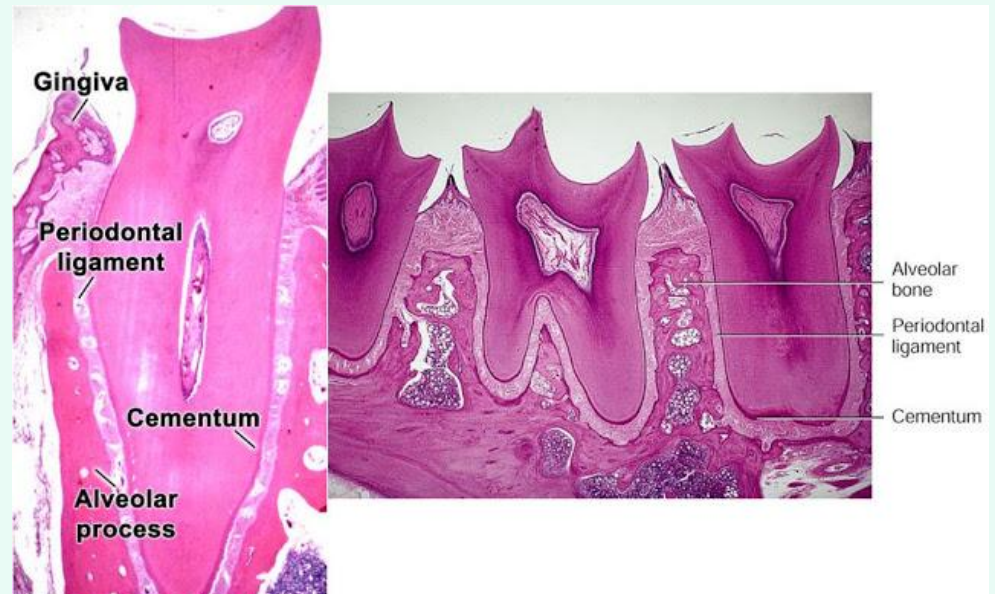
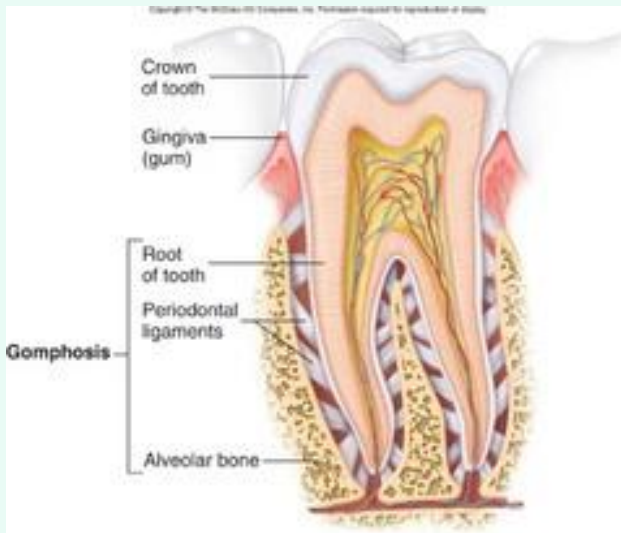
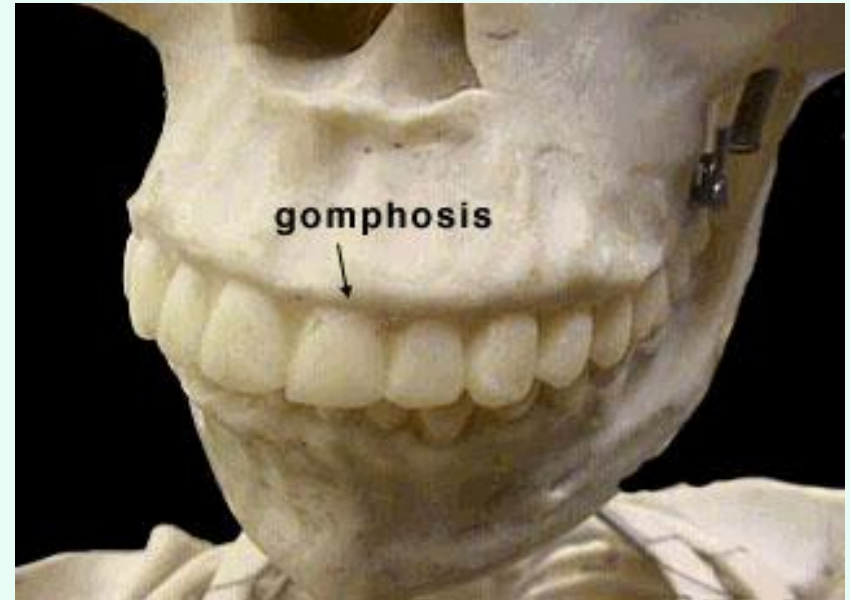
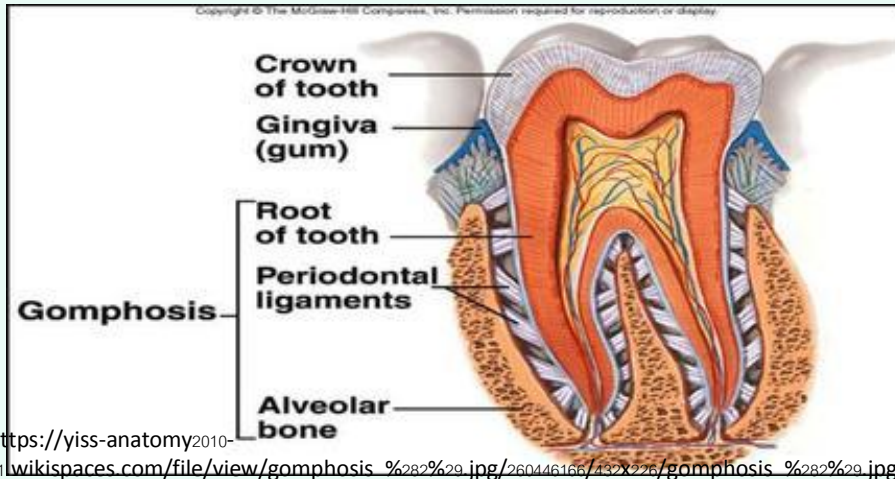
- คำอ่าน            sin-dez-**moh**-seez
- ที่มา            syn- (Gr.) = together with, jointly; alike;  
                      at the same time  
                      desmo- (Gr.) = bond, fastening, chain  
                      -sis (Neo-Latin) = a suffix appearing in  
                      loanwords from Greek, where it was  
                      used to form from verbs abstract nouns  
                      of action, process, state, condition, etc.

# 1.1 Syndesmosis

- A type of fibrous joint in which the intervening connective tissue forms an interosseous membrane or ligament.
- คำบัญญัติไทย ข้อต่อเอ็นยึด
- บริเวณที่พบ Middle radio-ulnar and middle tibiofibular joint



# 1.2 Gomphosis

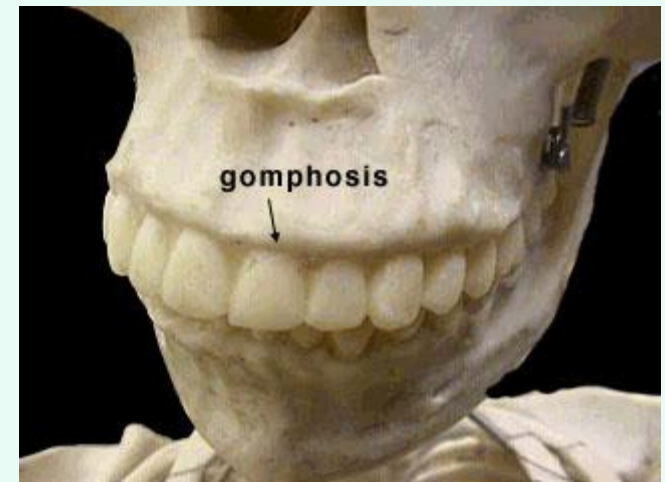


# 1.2 Gomphosis

- คำอ่าน gom-**foh**-sis
- ที่มา gomphō- (**Gr.**) = to bolt together  
-sis (Neo-Latin) = a suffix appearing in loanwords from Greek, where it was used to form from verbs abstract nouns of action, process, state, condition, etc.

# 1.2 Gomphosis

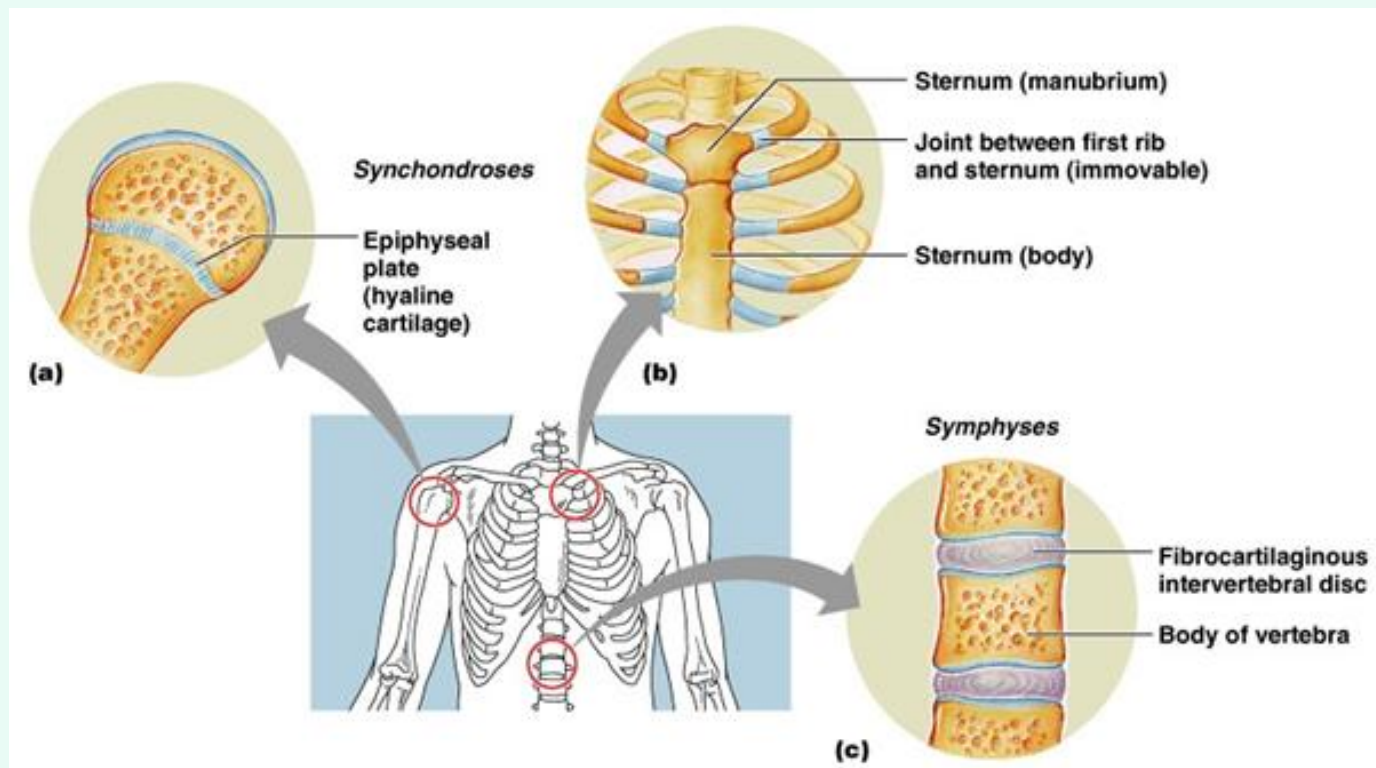
- ความหมาย 3. An immovable articulation in which one bone or part is received in a cavity in another, as a tooth in its socket.
- คำบัญญัติไทย ข้อต่อเบ้าฟัน หรือ ข้อต่อรากฟัน
- บริเวณที่พบ Maxillae (upper teeth) or the Mandible (lower teeth)



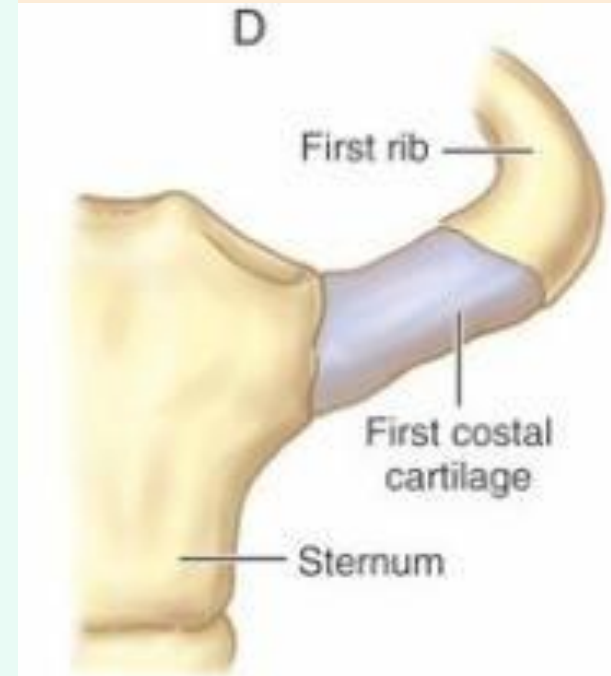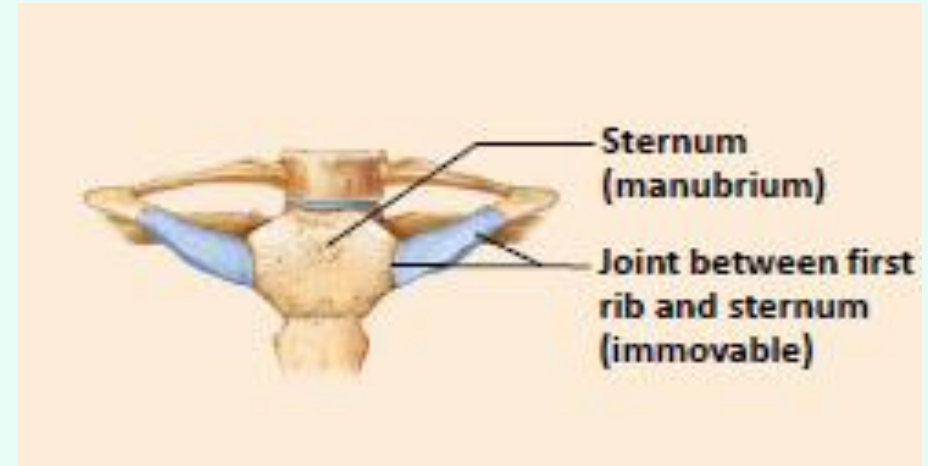
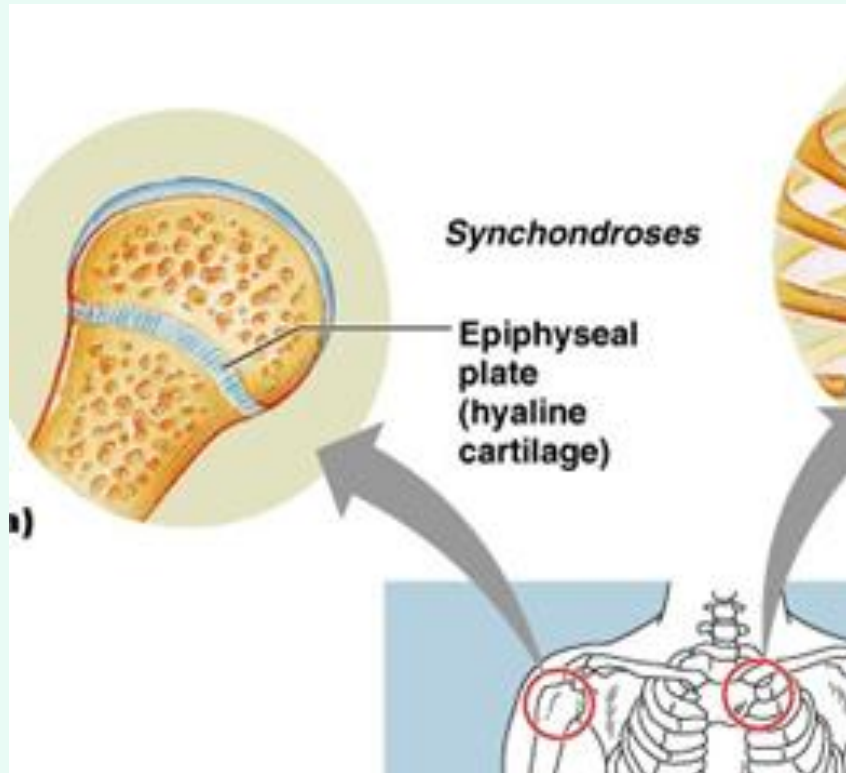


## 2. Cartilaginous joints (slightly movable)

- Synchondroses
- Symphyses



## 2.1 Synchondroses



# 2.1 Synchronoses

- คำอ่าน            **syn**·chon·dro·sis
- ที่มา            syn- (Gr.) = together with, jointly; alike;  
                      at the same time  
                      chondr/o = cartilage  
                      -sis (Neo-Latin) = a suffix appearing in  
                         loanwords from Greek, where it was  
                         used to form from verbs abstract nouns  
                         of action, process, state, condition, etc.

## 2.1 Synchondroses

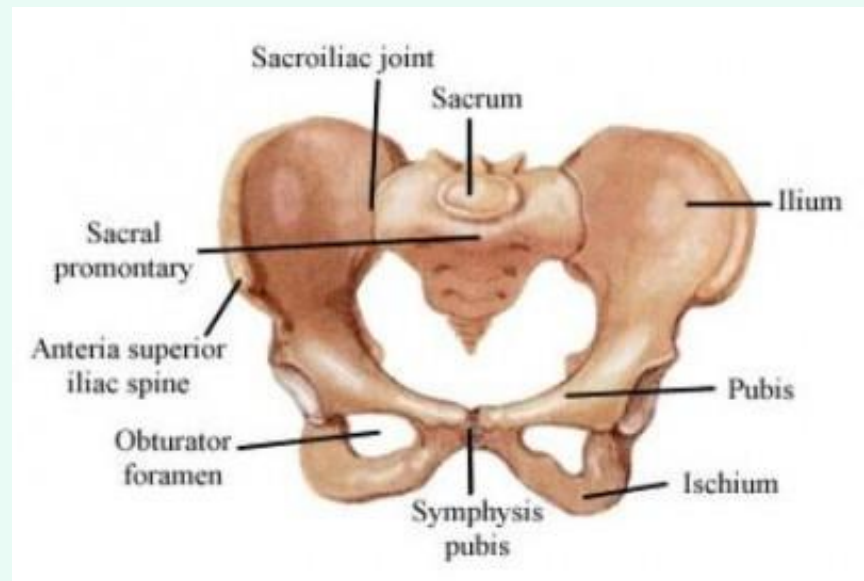
- ความหมาย A form of articulation in which the bones are rigidly fused by cartilage.  
รูปแบบของข้อต่อระหว่างกระดูกที่ยึดกันอย่างแน่นด้วยกระดูกอ่อน
- คำบัญญัติไทย ข้อต่อกระดูกอ่อนไฮยาลิน
- บริเวณที่พบ The joint between the diaphysis and epiphysis of a growing long bone is a synchondrosis. This is interesting in that it is a temporary joint with no movement.

## 2.2 Symphyses

- คำอ่าน **sim-fuh-sis**
- ที่มา sym- (Gr.) = together with, jointly; alike;  
at the same time  
-physis (Gr.) = to grow

## 2.2 Symphyses

- ความหมาย A line or junction thus formed.
- คำบัญญัติไทย แนวประสานกระดูก
- บริเวณที่พบ pubic symphysis



# 3. Synovial joints

- **hinge joint**
- **pivot joint**
- **condylar joint**
- **Ball&socket joint**

# 3.1 Hinge joint

- คำอ่าน                    **hinj-** joint
- ที่มา                      English modern language

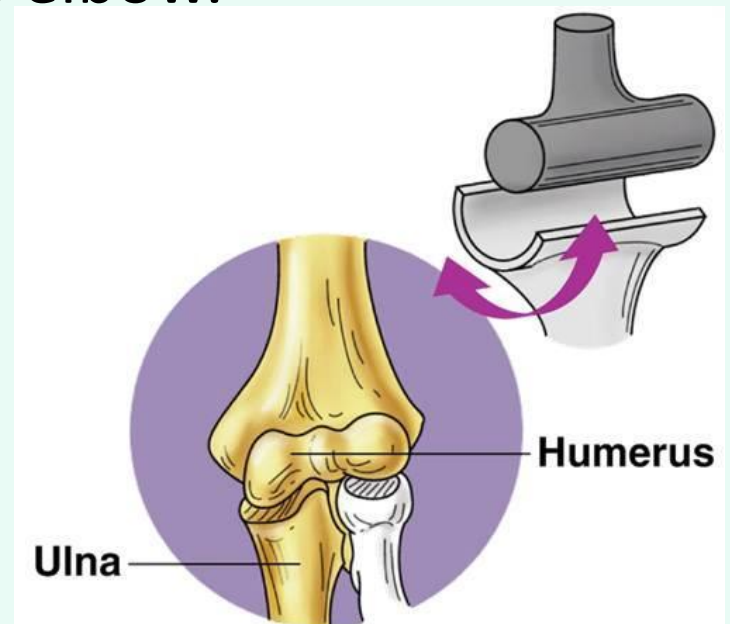
hinge แปลว่า บานพับ

hinge = a jointed device or flexible piece on which a door, gate, shutter, lid, or other attached part turns, swings, or moves.



# 3.1 Hinge joint

- ความหมาย A uniaxial joint in which a broad, transversely cylindric convexity on one bone fits into a corresponding concavity on the other, allowing of motion in one plane only, as in the elbow.
- คำบัญญัติไทย ข้อต่อบานพับ
- บริเวณที่พบ Elbow joint



## 3.2 pivot joint

- คำอ่าน **piv'**at joint

- ที่มา English modern language

pivot = a pin, point, or short shaft on the end of which something rests and turns, or upon and about which something rotates or oscillates.

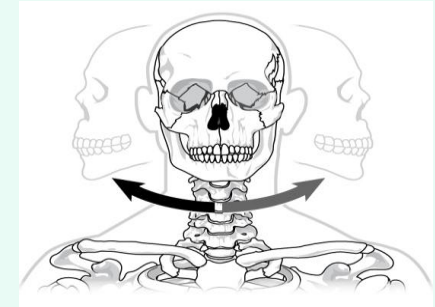
# Pivot



- *Basketball.* the act of keeping one foot in place while holding the ball and moving the other foot one step in any direction, so as not to be charged with walking.



## 3.2 pivot joint



- ความหมาย
  1. articulation trochoidea; uniaxial joint in which one bone pivots within a bony or an osseoligamentous ring.
  2. เป็นข้อต่อที่ปลายด้านหนึ่งของกระดูกมีลักษณะกลมหรือรูปโคนสวมเข้าไปในวงแหวนที่ประกอบด้วยส่วนของกระดูกอีกชิ้นหนึ่งเสริมด้วยเอ็นยึดกระดูก พบที่ ข้อต่อระหว่างกระดูก **radius** กับ **ulna** ส่วนต้น และข้อต่อระหว่างกระดูกสันหลังระดับคออันที่ 1 กับ 2 ที่เรียกว่า **atlantoaxial joint** เป็นต้น ซึ่งมีการเคลื่อนไหวแบบ **rotation**
- คำบัญญัติไทย ข้อต่อแบบเดือย
- บริเวณที่พบ **Atlantoaxial joint & proximal radio-ulnar joint**

## 3.3 condylar joint

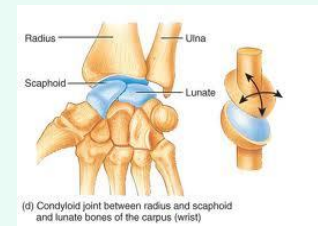
- คำอ่าน            **kon"**dal-ahr joint
- ที่มา              condyl- (Gr.) = the smooth surface area at the end of a bone, forming part of a joint.

# 3.3 condylar joint

- ความหมาย      Articulatio ellipsoidea; one in which an ovoid head of one bone moves in an elliptical cavity of another, permitting movement except axial rotation.

ผิวสัมผัสด้านหนึ่งมีลักษณะนูนโค้งเป็นรูปไข่สวมเข้าไปในแอ่งเว้ารูปวงรีบนผิวของกระดูกอีกชิ้นหนึ่ง พบที่ข้อต่อกระดูก radius กับกระดูกข้อมือ เป็นต้น ซึ่งมีการเคลื่อนไหว 2 ลักษณะ คือ **flexion-extension** และ **abduction-adduction**

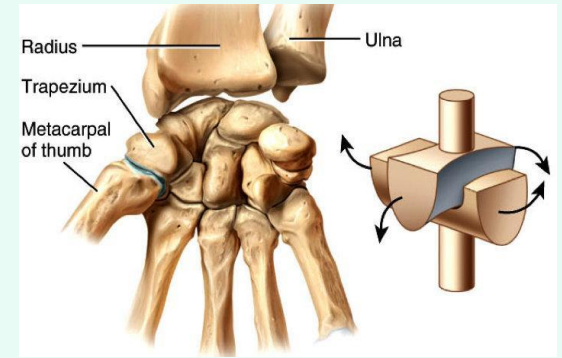
- คำบัญญัติไทย      ข้อต่อแบบวงรี
- บริเวณที่พบ      Metacarpophalangeal joint



## 3.4 Saddle joint

- คำอ่าน            **sad-l** joint
- ที่มา             English modern language  
saddle = a seat for a rider on the back of  
a horse or other animal.

## 3.4 Saddle joint



- ความหมาย A saddle joint is a synovial joint where one of the bones forming the joint is shaped like a saddle with the other bone resting on it like a rider on a horse. Saddle joints provide stability to the bones while providing more flexibility than a hinge or gliding joint. The bone sitting on the saddle can move in an oval shape relative to the other bone, similar to a condyloid joint.
- คำบัญญัติไทย ข้อต่อแบบอานม้า
- บริเวณที่พบ Metatarsophalangeal joint



**Thank you**

# สมาชิก

นสพ. ธีรภัทร	เขียวแก้ว	56460457
นสพ. รณชัย	บัวบาง	56461089
นสพ. วชิรวิทย์	ขวัญเมือง	56461140
นสพ. วทัตญญ	ภูสามสาย	56461164
นสพ. วรวิช	มิ่งมณี	56461195
นสพ. อารยวิชญ์	กงชุม	56461584